



LIVISTO



EQUCELL®

PRZYPADKI KLINICZNE

LECZENIE KONI
Z WYKORZYSTANIEM ZIMNEJ PLAZMY



Along with you

ActivCell
Group

www.activcellgroup.com

Opisy

Spis Treści

Lipcówka (działanie przeciwświądowe)	3
Przewlekłe dermatitis (idiopatyczne)	3
Zapalenie kaletki podskórnej przednadgarstkowej u ogiera rasy gorącokrwistej	4
Rana okolicy nadgarstka	5
Liczne rany	6
Uraz nadgarstka: Leczenie rehabilitacyjne	7
Desmitis mięśnia międzykostnego	7
Dermatitis okolicy siodłowej	8
Uraz stawu skokowego	9
Ropne zapalenie kaletki maziowej stawu skokowego u źrebięcia	10
Septyczne zapalenie podskórnej i podścięgnowej kaletki piętowej	11
Ropień kości długiej	12
Hiperkeratoza	13
Przewlekła hiperkeratoza u konia rasy fryzyjskiej	13
Hiperkeratoza (spowodowana zapaleniem naczyń krwionośnych)	14
Krwiak/Seroma	14



Opisy

Lipcówka (działanie przeciwświądowe)

Leczenie przeprowadzone przez właściciela

Wywiad medyczny

- Lipcówka (działanie przeciwświądowe)

Wdrożone leczenie

- EquCellpen® 2-3x tygodniowo
- Szklana elektroda: Dysk
- Częstotliwość impulsów: 100 Hz
- Amplituda: 6 – 9

Wynik

- Natychmiastowa redukcja świądu
- Leczenie zakończone sukcesem po 5 tygodniach: Odrastanie sierści



Przed



Po

Przewlekłe dermatitis (idiopatyczne)

Wywiad medyczny

- Biopsy: Chronic dermatitis, idiopathic

Wdrożone leczenie


- EquCellpen® 3x tygodniowo, 10 min
- Szklana elektroda: Prosta
- Częstotliwość impulsów: 80 Hz
- Amplituda: 6

Wynik

- Natychmiastowa redukcja świądu
- Leczenie zakończone sukcesem po 4 tygodniach: Gojenie



Przed



Po

Opisy

Zapalenie kaletki podskórnej przednadgarstkowej u ogiera rasy gorącokrwistej

Dr n. wet. Verena Bracher,
Tierklinik Leimental, Weterynaryjna
jednostka konsultacyjna ActivCell Group

Wywiad

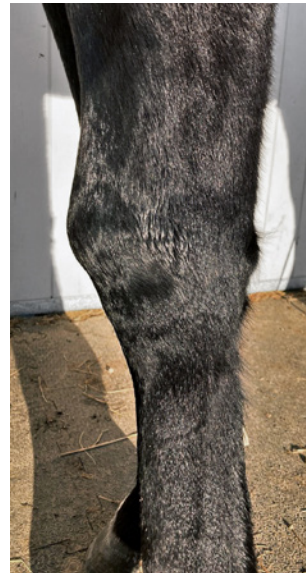- Przewlekłe zapalenie kaletki od 3 miesięcy
- Zalecenie iniekcji z kortyzonem

Therapy management

- Leczenie EquCellpen® 2x tygodniowo, 5-20 min
- Leczenie przez właściciela zgodnie z instrukcjami lekarza weterynarii
- Elektroda szklana: Prosta
- Częstotliwość impulsów: 20-40 Hz
- Amplituda: Stopniowo zwiększana od 2 do 8
- Specjalna wyściółka w boksie (stojak na siano)

Wyniki

- Oznaki regresji po pierwszym zabiegu
- Wyraźna regresja po 3 zabiegach
- Gojenie następuje po 1 miesiącu od kontroli
- Leczenie kontynuowane raz w tygodniu przez 2 miesiące w ramach profilaktyki przed nawrotem



Przed



Po



Po



Opisy

Rana okolicy nadgarstka

Dr. med. vet. Fabienne Wiese
Tierarztpraxis Wiese, Malters

Wywiad

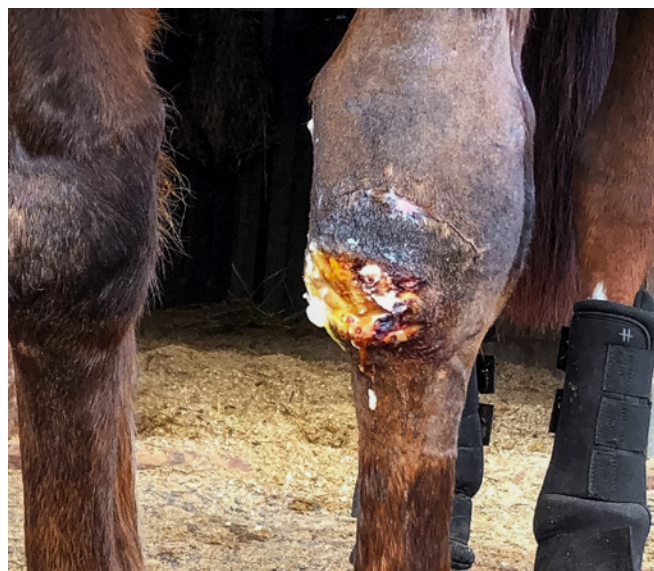- Irish, Klacz, 20 lat
- Upadek na staw nadgarstkowy
- Pierwotne zamknięcie rany z drenażem, rozejście się szwów po 5 dniach
- Codzienne czyszczenie rany, prysznic laserowy 2 razy w tygodniu i akupunktura
- Po 1 miesiącu rozpoczęcie stosowania EquCellpen® jako jedynej terapii

Wdrożone leczenie

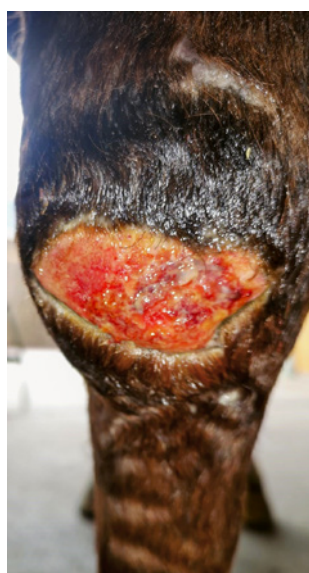
- EquCellpen® przez 6 miesięcy 3x tygodniowo, następnie 2 miesiące 2x tygodniowo i 1 miesiąc 1x tygodniowo, 5-10 min
- Leczenie prowadzone początkowo przez lekarza weterynarii, następnie przez właściciela
- Szklana elektroda: Dysk
- Częstotliwość: 80 Hz
- Amplituda: 5 – 9

Result

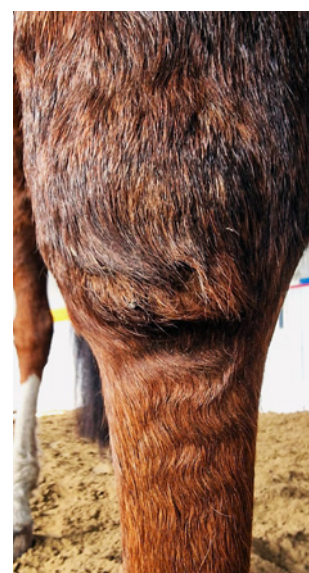- Sukces po 9 miesiącach:
Rana całkowicie wygojona



Rana po rozejściu szwów



Leczenie początkowe



Całkowite wygojenie

Opisy

Liczne rany

Dr n. wet. Christina Köstli-Felber
i lek. wet. Tanya Rhiner, Tierklinik Lindenhof,
Oberegg-Muolen

Wywiad

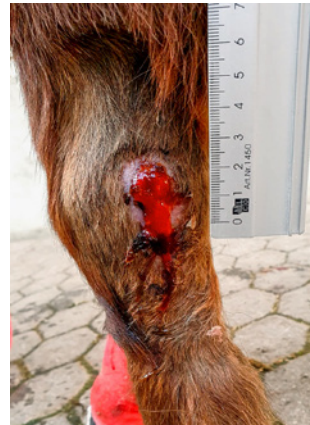- Mini Shetland Pony, Kłacz, 12 lat
- Liczne rany skóry na kończynach po wyskoku z jadącej przyczepy do przewozu koni
- Początkowo czyszczenie ran i opatrunki, fluniksyna, trimetoprim-sulfadimidyna i nystatyna-siarczan neomycyny-tiostrepton-triamcynolon - maść na skórę
- Rozpoczęcie terapii EquCellpen® po 3 tygodniach

Wdrożone leczenie

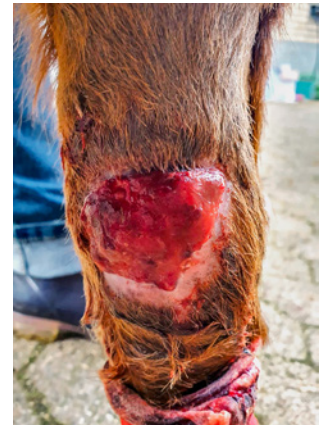- EquCellpen® 2x tygodniowo przez 1 tydzień, 12 –15 min
- Szklana elektroda: Zakrzywiona i dysk
- Częstotliwość impulsów: 100 Hz
- Amplituda: 9
- Nystatyna-siarczan neomycyny-tiostrepton-triamcynolon - maść na skórę

Wyniki

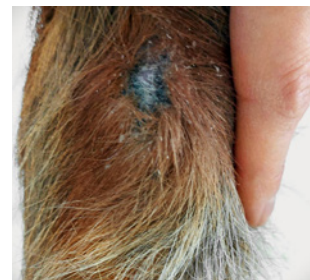- Całkowite wygojenie około 6 tygodni po wypadku



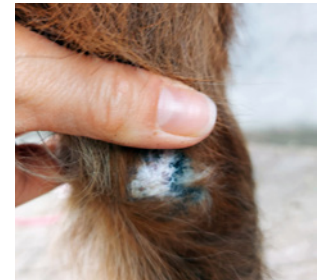Lewa kończyna
piersiowa przed



Prawa kończyna
piersiowa przed



Lewa kończyna
piersiowa po



Prawa kończyna
piersiowa po



Opisy

Uraz nadgarstka: Leczenie rehabilitacyjne

Wywiad

- Uraz nadgarstka, uraz prostowników, po operacji
- Zgięcie nadgarstka ograniczone do 20 stopni

Wdrożone leczenie

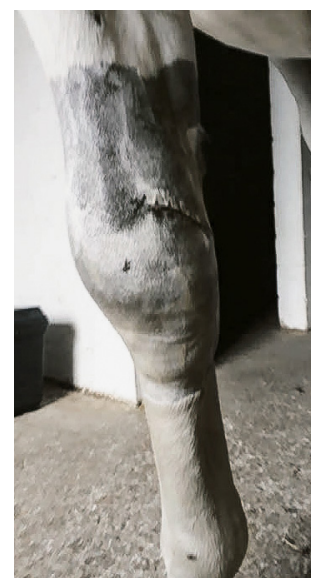- EquCellpen® 1x tygodniowo, 15 min
- Szklana elektroda: Prosta
- Częstotliwość impulsów: 50 Hz
- Amplituda: 6 – 9

Wyniki

- Sukces po 8 tygodniach: Odzyskanie prawidłowego zakresu zgięcia



Przed



Po

Desmitis mięśnia międzykostnego

Przykład leczenia przeprowadzonego~
przez właściciela

Wywiad

- Desmitis mięśnia międzykostnego

Wdrożone leczenie


- EquCellpen® 2 – 3x tygodniowo, 5-10 min
- Szklana elektroda: Prosta
- Częstotliwość impulsów: 40 Hz
- Amplituda: 6 – 8

Wyniki

- Sukces: Znaczna poprawa



Przed



Po

Opisy

Dermatitis okolicy siodłowej

Przykład leczenia przeprowadzonego przez właściciela

Wywiad

- Freiberger x Warmblood, Klacz, 11 lat
- Uszkodzenia w okolicy siodła przez 7 lat, leukotrichia, pogrubienie skóry przypominające płytkę, strupy
- Różne metody leczenia wstępnego
- Najnowsze ustalenia:

Bakteriologia: +++ *Acinetobacter calcoaceticus* z antybiogramu, *Candida albicans* i flora mieszana

Cytologia: Neutrofilowe zapalenie i przerost bakterii, diagnoza: bakteryjne zapalenie mieszków włosowych lub furunkuloza, zalecana biopsja

Histologia:

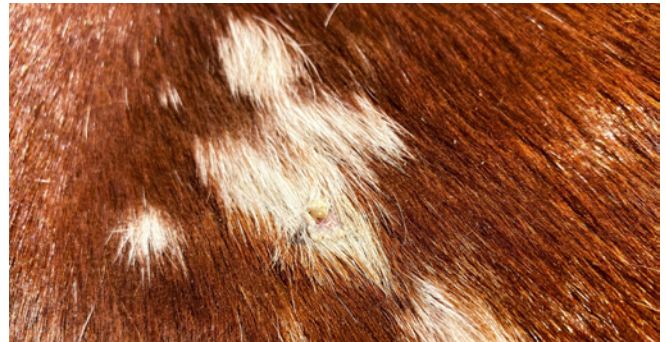1. Utrata pigmentu melaninowego w cebulkach w obrębie mieszków włosowych (jedna próbka)
2. Łagodne dermatitis, od okołonaczyniowego do śródmiąższowego, limfocytarne, czasami z blaszkowatą, ortokeratotyczną hiperkeratozą, strupami serokomórkowymi z nielicznymi formami kokoidalnymi bakterii, hidradenitis, luminalnym zapaleniem mieszków włosowych i łagodnym do umiarkowanego, wieloogniskowym obrzękiem skóry (wszystkie próbki). Niestety, postawienie konkretnej diagnozy nie jest możliwe. Opisane zmiany zapalne są łagodne i niespecyficzne. Histologicznie nie ma jasnych wyników pod kątem dermatofilozy.

Wdrożone leczenie

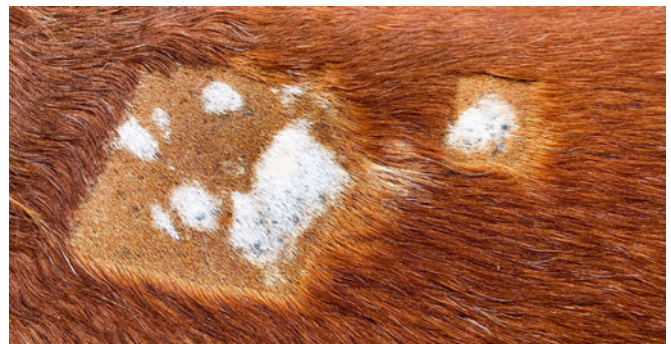- EquCellpen® jako jedyna terapia 3x tygodniowo przez 8 tygodni, 15 min
- Szklana elektroda: Zakrzywiona i dysk
- Częstotliwość impulsów: 100 Hz
- Amplituda: 6 – 9

Wyniki

- Wygojenie po 8 tygodniach



Przed



Podczas terapii EquCellpen®



Po



Opisy

Uraz stawu skokowego

Przykład leczenia przeprowadzonego przez właściciela

Wywiad

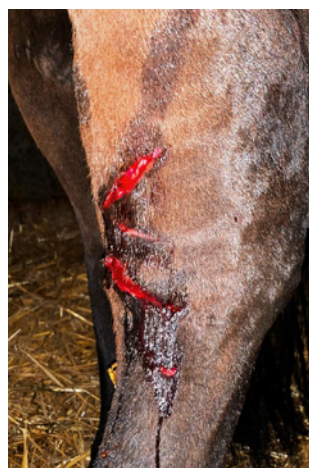- Koń skokowy, Klacz, 7 lat
- 1,5 roku temu uraz w karuzeli w okolicy stawu skokowego, rana zszywana kilka razy, za każdym razem z rozejściem szwów, nawet wtórnie nie doszło do całkowitego wygojenia rany
- 3x flegmona od wypadku
- Rokowanie wątpliwe, wykorzystanie w sporcie niemożliwe w obecnej chwili

Wdrożone leczenie

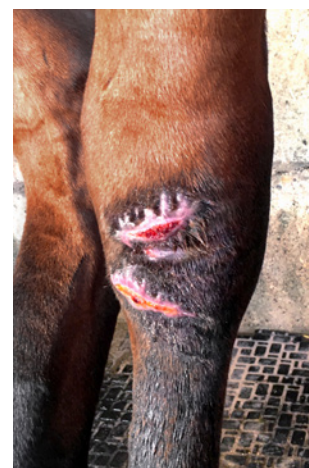- Leczenie EquCellpen® jako ostatnia możliwość 3x tygodniowo przez 3 tygodnie, 10 min
- Szklana elektroda: Dysk
- Częstotliwość impulsów: 100 Hz
- Amplituda: 8

Wyniki

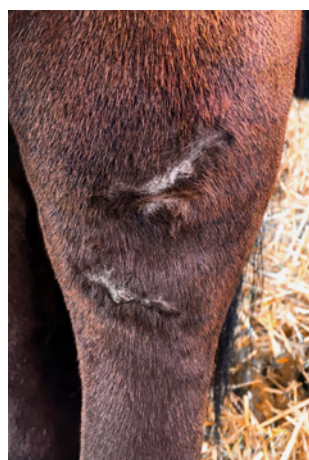- Całkowite wygojenie po 3 tygodniach
- Niedługo potem, znów aktywna sportowo



Przed



Przed



Po

Opisy

Ropne zapalenie kaletki maziowej stawu skokowego u źrebięcia

Dr n. wet. Verena Bracher, Tierklinik Leimental,
Weterynaryjna jednostka
konsultacyjna ActivCell Group

Wywiad

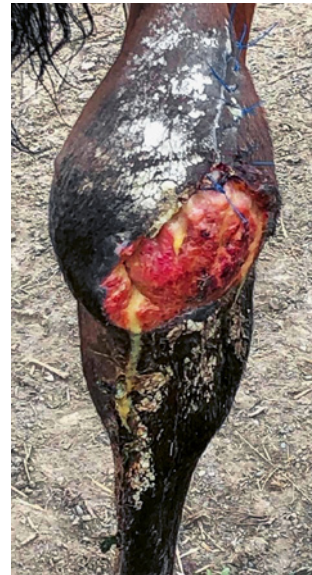- Źrebię w wieku 4 miesięcy, 2x operowane z powodu ropnego zapalenia podskórnej kaletki piętowej
- Rozliczone koszty: 7000 CHF
- Rokowanie złe, planowana eutanazja

Wdrożone leczenie

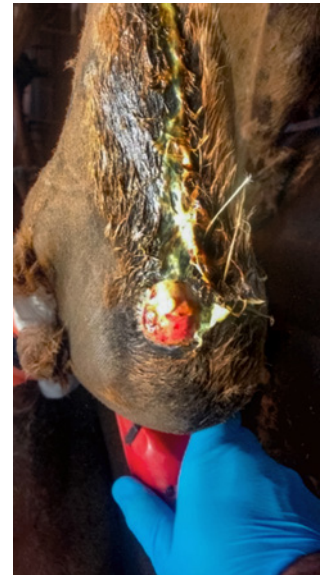- Leczenie EquCellpen® jako ostatnia możliwość 3x tygodniowo
- Leczenie przeprowadzone przez właściciela po przeszkoleniu przez lekarza weterynarii
- Szklana elektroda: Dysk
- Częstotliwość impulsów: 100 Hz
- Amplituda: 9

Wyniki

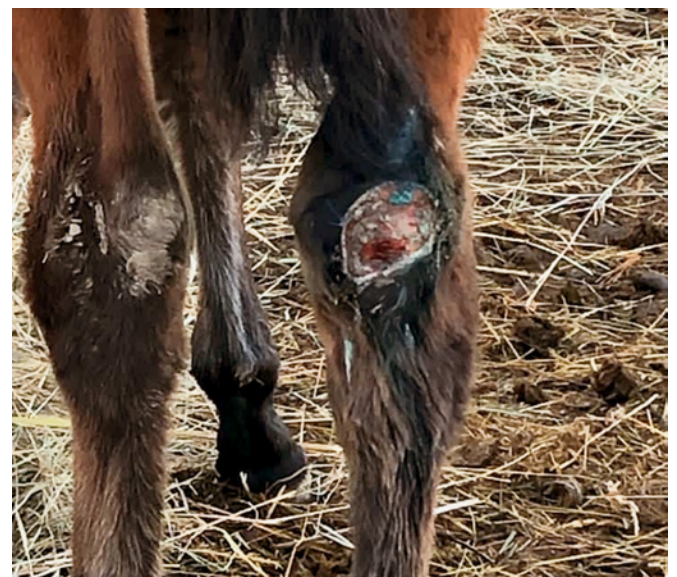- Obserwacja po 2 miesiącach terapii
- Następuje gojenie w obrębie kaletki
- Naskórek nie jest jeszcze kompletny
- Całkowite wyleczenie jest tylko kwestią czasu



Przed



Przed



Po



Opisy

Septyczne zapalenie podskórnej i podścięgnowej kaletki piętowej

Przykład leczenia przeprowadzone przez właściciela

Wywiad

- Trakehner, Klacz, 3 lata
- Uraz spowodowany upadkiem: Septyczne zapalenie podskórnej i podścięgnowej kaletki piętowej, jak również uszkodzenie ścięgna mięśnia brzuchatego łydki do ok. jednej trzeciej długości, kończyna miedniczna
- Zabieg operacyjny i opatrunek usztywniający
- After 2,5 month of initiation with EquCellpen as sole therapy

Wdrożone leczenie

- EquCellpen® 2 – 3x tygodniowo przez 4 tygodnie
- Szklana elektroda: Grzebień
- Częstotliwość impulsów: 50 Hz
- Amplituda: 8

Wyniki

- Znacznie mniejszy obrzęk w okolicy szwu chirurgicznego i ścięgna mięśnia brzuchatego łydki
- Znaczna poprawa ruchomości stawu



Po

Opisy

Ropień kości długiej

Przykład leczenia przeprowadzonego przez właściciela

Wywiad

- Irish, Wałach, 13 lat
- Uraz po kopnięciu w lewą kończynę miedniczną z uformowaniem ropnia kości długiej
- Leczenie chirurgiczne z drenażem i opatrunkami
- Zaburzenia gojenia rany
- Po 5 tygodniach rozpoczęcie stosowania EquCellpen® jako jedynej metody leczenia

Wdrożone leczenie

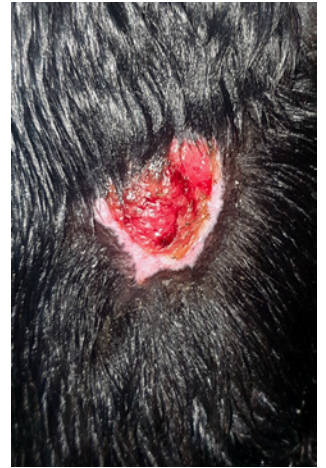- EquCellpen® 1-3x tygodniowo przez 9 tygodni, 15 min
- Szklana elektroda: Zakrzywiona i dysk
- Częstotliwość impulsów: 100 Hz
- Amplituda: 6 – 9

Wyniki

- kilku zabiegach rana jest znacznie mniejsza i tylko powierzchowna
- Całkowite wygojenie to tylko kwestia czasu



Przed



Po



Opisy

Hiperkeratoza

Wywiad

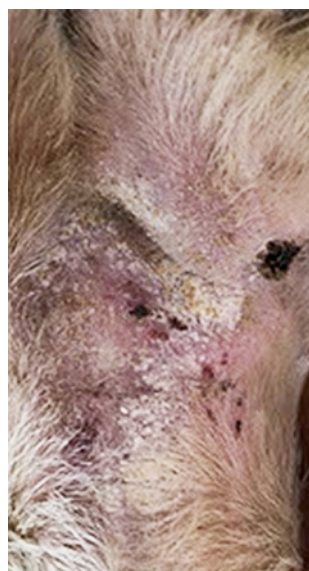- Oporna na leczenie hiperkeratoza

Wdrożone leczenie

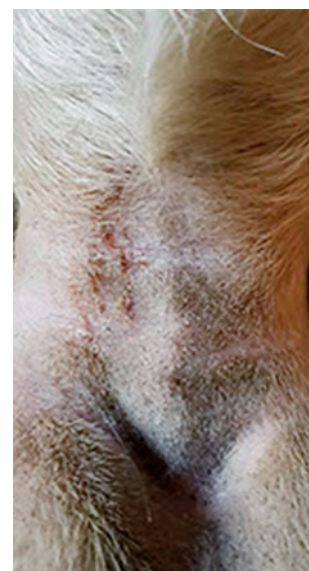- EquCellpen® 1x tygodniowo
- Szklana elektroda: Dysk
- Częstotliwość impulsów: 100 Hz
- Amplituda wzrastająca

Wyniki

- Sukces po 3,5 tygodniach:
Znaczna poprawa



Przed



Po

Przewlekła hiperkeratoza u konia rasy fryzyjskiej

Dr n. wet. Verena Bracher, Tierklinik Leimental,
Weterynaryjna jednostka
konsultacyjna ActivCell Group

Wywiad

- Przewlekła hiperkeratoza
- Oporna na leczenie

Wdrożone leczenie

- Leczenie EquCellpen® 2x tygodniowo
- Leczenie przeprowadzone przez właściciela
po przeszkoleniu przez lekarza weterynarii
- Szklana elektroda: Dysk
- Częstotliwość impulsów: 80 Hz
- Amplituda: 5

Wyniki

- Świąd (tupanie) szybko zredukowane
- Wygojenie po 1 miesiącu



Przed



Po

Opisy

Hiperkeratoza (spowodowana zapaleniem naczyń krwionośnych)

Wywiad

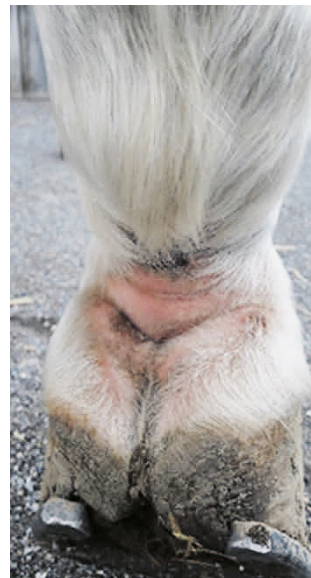
- Hiperkeratoza oporna na leczenie

Wdrożone leczenie

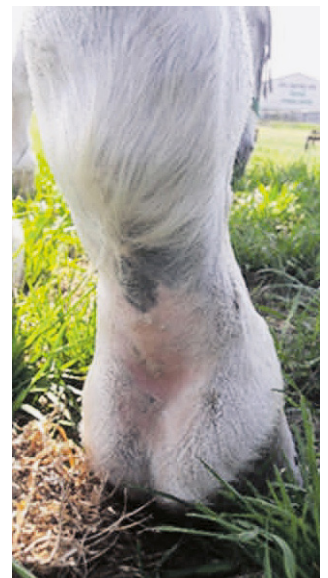- EquCellpen® 2x tygodniowo
- Szklana elektroda: Zakrzywiona
- Częstotliwość impulsów: 80 Hz
- Amplituda: 6 – 8

Wyniki

- Sukces po 3 tygodniach: Znacząca poprawa, nie ma nawrotów



Przed



Po

Krwiak/Seroma

Wywiad

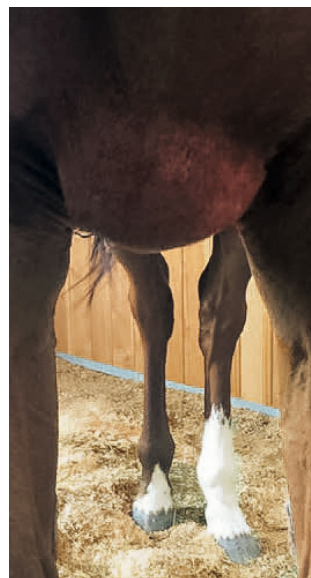
- 20 dniowa seroma, zastój w krążeniu

Wdrożone leczenie


- EquCellpen® 2x tygodniowo, 3-4 min
- Szklana elektroda: Prosta
- Częstotliwość impulsów: 50 Hz
- Amplituda: 6

Wyniki

- Sukces po 10 dniach: Znacząca redukcja



Before



After



LIVISTO

Chwaszczyńska 198a
81-571 Gdynia



www.livisto.pl

ActivCell
Group

ActivCell Group AG
Luzernerstrasse 20
6295 Mosen
Switzerland

Tel.: +41 41 924 1188
Email: info@activcellgroup.com

www.activcellgroup.com